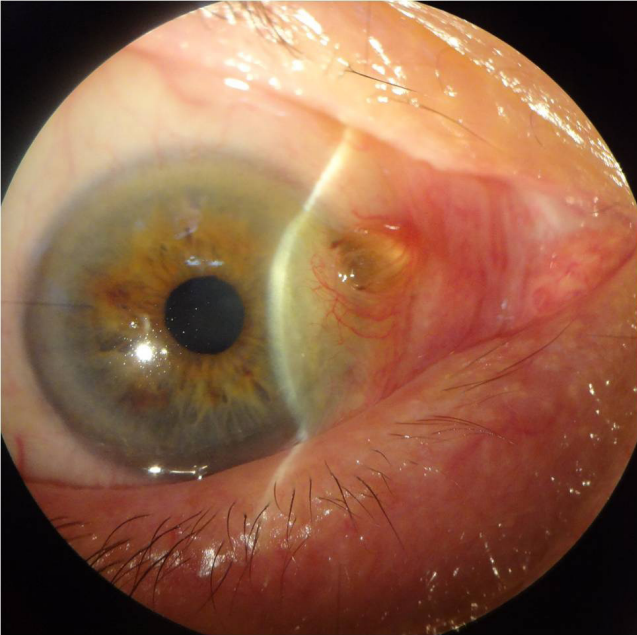


Seksen yaşında erkek hasta her iki gözünde batma, yanma ve kaşıntı şikayetleri ile polikliniğimize başvurdu. Oftalmolojik muayenede, en iyi düzeltilmiş görme keskinliği Snellen eşeline göre sağ gözde 0,9, sol gözde 0,8 düzeyindeydi. Otofrefraktometre ile sağda -1,00 diyoptri, solda -0,75 diyoptri miyopi mevcuttu. Biyomikrokopide; her iki gözde gözyaşı menisküsünün azalmış olduğu, konjunktivoşalazis mevcut olduğu, lens ön kapsülü ile pupil kenarında psödoeksfolyasyon ve LOCS III sınıflamasına göre CO N2 P0 düzeyinde kataraktı olduğu görüldü. İlave olarak sağ gözde nazal limbusta, saat 2-3 arası kadranda çevre kornea ve konjunktiva dokusu vaskülarize olan ancak üzerindeki epitelin avasküler olduğu, ön kamara ile ilişkili 3x3x3 mm boyutlarında istenmeyen bleb olduğu görüldü. Fundoskopi her iki gözde normal görünümdeydi. Göz içi basıncı Goldman aplanasyon tonometresiyle sağda 15 mmHg, solda 14 mmHg olarak ölçüldü. Bu bulgulara yönelik hasta sorgulandığında, 40 yıl önce traş makinesi ile sakal traşı olurken makine aksamından bir parçanın kırılarak gözüne girdiği ve o dönem bir kez ameliyat olduğu anamnezine ulaşıldı. Hastaya yapılan oküler ultrasonografide göz içi yabancı cisim saptanmadı. Hastaya suni gözyaşı damlası başlanarak takibe alındı.



Resim 1. Nazal limbusta kistik yapıda istenmeyen bleb görünmektedir.

Olgumuzda gözlemediğimiz gibi, penetran yaralanma sonrası uzun dönemde sütür hattının sızdırmasına bağlı istenmeyen bleb oluşumları ile karşılaşılabilir. Bu yüzden penetran yaralanma geçirmiş olgularda, erken dönemde sık aralıklarla takip etmenin yanı sıra, geç dönemde de takibe devam etmenin, bu tarz geç dönem komplikasyonlara karşı erken önlem alınmasını sağlayacağını düşünmekteyiz.